

УДК 612.79:57.086.13:621.384

Г.О. Ковальов^{1*}, Е.Ю. Гордієнко², Ю.В. Фоменко²,
Г.В. Шустакова², П.В. Кіпоренко³, О.О. Олефіренко⁴

Динаміка заморожування та відігрівання м'яких тканин при короткочасовій дії на шкіру кріоаплікатора

UDC 612.79:57.086.13:621.384

G.O. Kovalov^{1*}, E.Yu. Gordienko², Yu.V. Fomenko²,
G.V. Shustakova², P.V. Kiporenko³, O.O. Olefirenko⁴

Dynamics of Freezing and Warming of Soft Tissues with Short-Term Effect on Skin with Cryoapplicator

Реферат: У роботі проаналізовано можливості та обмеження використання тепловізійного методу для моніторингу динаміки температурних полів за короткочасової кріоабляції шкіри. Показано, що метод дозволяє в реальному часі дистанційно контролювати динаміку діаметра замороженої зони, а також оцінювати поточний діаметр зони первинного кріонекрозу. Діаметр зони первинного кріонекрозу цього типу тканин досягає 13 мм, що дає можливість руйнувати патологічні утворення невеликого розміру за допомогою низьких температур навіть при короткочасовій (30 с) кріоекспозиції. Використання даного методу для моніторингу процесу природного відігрівання показало наявність тривалого квазістабільного етапу у динаміці діаметра замороженої зони при незначних змінах її температурних полів. Це, ймовірно, пов'язано зі структурними перебудовами в заморожених тканинах.

Ключові слова: кріохірургія, шкіра, заморожування, відігрівання, динаміка температурних полів, інфрачервона термографія.

Abstract: The paper presents the analysis of possibilities and limitations of using the thermal imaging to monitor the dynamics of temperature field caused by a short-term cryoablation of skin. It is shown that the method allows to remote and intraoperative control the dynamics of the freezing zone diameter as well as to estimate the current diameter of primary cryonecrosis zone. The diameter of primary cryonecrosis zone for this type of tissues reaches 13 mm, which makes it possible to destroy small morbid growth by low temperatures even with a short-term (30 s) cryoexposure. The using of this method to monitor the process of natural warming has shown the presence of long quasi-stable stage in dynamics of the freezing zone diameter with a slight change in the temperature field. This fact is likely due to structural changes in frozen tissues.

Key words: cryosurgery, skin, freezing, warming, dynamics of temperature fields, infrared thermography.

Дія на шкіру низьких температур широко застосовується в медичній практиці, зокрема у кріохірургії [10, 13, 19]. Висока затребуваність кріохірургічного методу для лікування патологічних утворень шкіри обумовлена анатомічними особливостями органа, відсутністю методичних складнощів із доступом до зони кріохірургічного втручання, хорошою візуалізацією операційного поля та відносною простотою післяопераційного догляду. Особливу перевагу мають короткочасні кріохірургічні втручання, які не вимагають знеболення та можуть бути виконані в амбулаторних умовах. При цьому кріохірургічний ме-

The effect of low temperatures on skin is widely used in medical practice, in particular in cryosurgery [10, 13, 19]. The high demand for cryosurgical method to treat pathological skin lesions is stipulated by anatomical features of skin, lack of methodological difficulties of accessing the area of cryosurgical intervention, good visualization of the operating field and relative simplicity of post-surgery care. A short-term cryosurgery not requiring analgesia and capable to be performed on outpatient basis is particularly preferred. The cryosurgical method has a strong disadvantage, *i. e.* difficulty of predicting the movement of critical isotherm (the

¹ Відділ експериментальної кріомедицини, Інститут проблем кріобіології і кріомедицини НАН України, м. Харків

² Відділ надпровідних і мезоскопічних структур, Фізико-технічний інститут низьких температур ім. Б.І. Веркіна НАН України, м. Харків

³ Факультет математики та інформатики, Харківський Національний університет ім. В.Н. Каразіна, м. Харків

⁴ Харківська клінічна лікарня на залізничному транспорті №2 Філії «Центр охорони здоров'я акціонерного товариства «Укрзалізниця», м. Харків

¹ Department of Experimental Cryomedicine, Institute for Problems of Cryobiology and Cryomedicine of the National Academy of Sciences of Ukraine, Kharkiv

² Department of Superconducting and Mesoscopic structures, B.I. Verkin Institute for Low Temperature Physics and Engineering of the National Academy of Sciences of Ukraine, Kharkiv

³ Faculty of Mathematics and Informatics Science, V.N. Karazin Kharkiv National University, Kharkiv

⁴ Kharkiv Clinical Hospital on Railway Transport №2 Branch of the Health Center of Ukrzaliznytsia Joint-Stock Company, Kharkiv

***Автор, якому необхідно надсилати кореспонденцію:**

вул. Переяславська, 23, м. Харків, Україна 61016;
тел.: (+38 057) 373-74-35, факс: (+38 057) 373-59-52
електронна пошта: g.o.kovalyov@nas.gov.ua

***To whom correspondence should be addressed:**

23, Pereyaslavska str., Kharkiv, Ukraine 61016;
tel.: +380 57 373 7435, fax: +380 57 373 5952
e-mail: g.o.kovalyov@nas.gov.ua

Надійшла 22.10.2019

Прийнята до друку 09.11.2020

Received October, 22, 2019

Accepted November, 09, 2020

© 2020 G.O. Kovalov, et al. Published by the Institute for Problems of Cryobiology and Cryomedicine

This is an Open Access article distributed under the terms of the Creative Commons Attribution License (<http://creativecommons.org/licenses/by/4.0>), which permits unrestricted reuse, distribution, and reproduction in any medium, provided the original work is properly cited.

тод має істотний недолік – складність прогнозування руху критичної ізотерми (межі поширення температури, достатньої для виникнення некрозу даного виду біологічної тканини) [15, 17].

Вивченню процесів, які відбуваються в біологічних тканинах під час заморожування та наступного відігрівання *in vivo*, присвячено багато робіт, заснованих на теоретичних розрахунках або на даних експериментів *in vitro* та *in vivo* [1, 13, 18]. За кріовпливу *in vivo* реакція біологічних тканин визначається безліччю факторів: теплофізичними характеристиками тканин; процесами перенесення тепла кров'ю; особливостями тканинного метаболізму; зміною концентрації розчинених речовин у клітині та міжклітинній рідині; зародженням і збільшенням розмірів кристалів льоду; процесами рекристалізації; виникненням механічних пошкоджень на субклітинному, клітинному і тканинному рівнях тощо. У процесі виконання кріоабляції новоутворень шкіри вирішальне значення мають такі параметри, як швидкість і кінцева температура охолодження, межі ділянки заморожування тканин та швидкість їх відігріву [1]. Ефективність контролю процесів заморожування та відігрівання біологічних тканин багато в чому визначає результативність застосування кріохірургічного методу. Тому у кріохірургії все більшого поширення набувають методи клінічної візуалізації безпосередньо під час операції [8].

Інфрачервона термографія – дистанційний неінвазивний метод функціонального аналізу, за допомогою якого можна контролювати процеси заморожування. Розподіл і динаміка температурних полів на поверхні об'єкта відображають сукупність фізичних, фізіологічних і біохімічних процесів, що протікають в його середині і пов'язані з поглинанням або виділенням тепла [6]. Термографію використовують для ранньої діагностики понад 150 нозологічних форм захворювань [6], контролю динаміки хвороби та ефективності лікування [4].

Завдяки методу асиметричного аналізу інфрачервона медична термографія набула широкого розповсюдження в діагностиці раку молочних залоз, що зумовлено особливостями анатомічного розташування пухлин.

Перші спроби застосування термографії у кріомедицині було зроблено декілька десятиліть тому. Так, ще у 1996 р. цей метод успішно використовували для точного прогнозування обсягу некрозу м'яких тканин, викликаного заморожуванням за допомогою кріозонда з рідким азотом [14]. Однак наявне на той час тепловізійне обладнання було неможливо використовувати в клінічних

limit of temperature sufficient for necrosis of this type of biological tissue) [15, 17].

Many studies based on theoretical calculations or *in vitro* and *in vivo* experiments data [1, 13, 18] have been devoted to the investigations of the processes, occurring in biological tissues during their freezing and subsequent warming *in vivo*. In cryoablation, the reaction of biological tissues is determined by numerous factors: thermophysical characteristics of tissues; blood heat transfer; features of tissue metabolism; changing the concentration of solutes in cell and intercellular fluid; nucleation and increase in the size of ice crystals; re-crystallization processes; occurrence of mechanical damage at the subcellular, cellular and tissue levels, *etc.* In cryoablation of skin neoplasms, such parameters as the rate and final cooling temperature, the boundaries of freezing area of tissues and the rate of their heating are crucial [1]. The effectiveness of the biological tissue freezing and warming control largely determines that of the cryosurgical method. Therefore, in cryosurgery, the methods of clinical imaging just during surgery are becoming more common [8].

Infrared thermography is a remote non-invasive method of functional analysis which can be used for the control of freezing processes. The distribution and dynamics of temperature fields on the surface of an object reflect a set of physical, physiological and biochemical processes, taking place inside of it and are associated with the heat absorption or release [6]. Thermography is used for early diagnosis of more than 150 nosological forms of diseases [6], control of their dynamics and treatment effectiveness [4].

Due to asymmetric analysis, infrared medical thermography has become widespread in diagnosis of breast cancer, that is stipulated by the peculiarities of anatomical location of tumors.

The first attempts to apply thermography in cryomedicine were made several decades ago. Thus, back in 1996, this method was successful in an accurate predicting the amount of soft tissue necrosis caused by freezing by means of a cryoprobe with liquid nitrogen [14]. However, the thermal imaging equipment available at that time could not be exploited in clinic because of its limited availability, high cost and complexity of operation. As thermal imaging technology improved, so did the interest in introducing thermography into cryomedicine [3, 5, 12, 16].

Modern thermal imagers based on uncooled multi-element microbolometric arrays are compact, mobile, convenient and easy to use [9], they have high temperature sensitivity (hundredths of a degree), spatial resolution (milliradians) and frame rate (tens of hertz). Owing to these characteristics, it is possible



умовах через його малодоступність, дороговизну та складність експлуатації. У міру удосконалення тепловізійної техніки посилювався й інтерес до впровадження термографії у кріомедицину [3, 5, 12, 16].

Сучасні тепловізори на основі широкоформатних матриць мікроболометричних приймачів, які не охолоджуються, компактні, мобільні, зручні та прості у використанні [9], мають високу температурну чутливість (соті частки градуса), просторову роздільну здатність (частки мілірадіана) і частоту зміни кадрів (десятки герц). Завдяки значеним характеристикам можливо аналізувати швидкі процеси й вимірювати найдрібніші деталі теплових полів на поверхні біологічних об'єктів, що відкриває перспективи застосування тепловізорів для контролю температурних параметрів під час кріохірургічних втручань на шкірі. Але попри величезний потенціал медичної термографії як дистанційного, неінвазивного, економічного і «дружнього» до пацієнта методу функціонального аналізу, використовується цей метод переважно у наукових дослідженнях і майже не застосовується в клінічній практиці через недостатність знань про фізіологічні основи теплових зображень. Тому важливою і актуальною є будь-яка нова інформація, отримана в процесі досліджень динаміки теплових полів на поверхні біологічного об'єкта.

У даній роботі ми припустили, що за динамікою розподілу температури на шкірі в ділянці кріоаплікатора (надалі – ділянка інтересу) можна односторонньо оцінити динаміку збільшення просторової ділянки заморожування та її критичної ізотерми. Характер зменшення крижаної плями на шкірі та динаміка розподілу температур у ділянці інтересу також містять інформацію про процеси, які відбуваються в тканинах при відігріванні зони заморожування. Контроль у реальному часі збільшення зони некрозу іншими методами клінічної візуалізації (ультразвукове дослідження, магнітно-резонансна або комп'ютерна томографія) неможливий, оскільки ці методи не надають інформації про розподіл температури та їх складно використовувати в процесі проведення кріохірургічних операцій, особливо в амбулаторних умовах.

Мета роботи – оцінка можливостей і обмежень використання тепловізійного методу для моніторингу динаміки температурних полів за короткочасової кріоабляції.

Матеріали та методи

Дослідження виконували на 10 білих 6-місячних щурах-самцях відповідно до закону України «Про захист тварин від жорстокого поводжен-

to analyze rapid processes and measure the smallest details of thermal fields on the surface of biological objects, that opens the prospect of using thermal imagers to control temperature parameters during skin cryosurgery.

But despite the huge potential of medical thermography as a remote, non-invasive, economical and patient-friendly method of functional analysis, it is mainly used in scientific research and is almost not applied in clinical practice due to lack of knowledge about physiological basis of thermal imaging images. Therefore, any new information obtained when investigating the dynamics of thermal fields on surface of biological objects is important and relevant.

In this paper, we suggested that the dynamics of the increase in the bulk freezing zone and its critical isotherm can be unambiguously assessed based on the dynamics of the temperature distribution on skin in the cryoapplicator area (hereinafter the area of interest).

The nature of the reduction of ice spot on the skin and dynamics of the temperature distribution in the area of interest also contain an information about the processes that occur in tissues during warming of the bulk freezing zone. Real-time monitoring of enlargement of the necrosis zone by means of other clinical imaging techniques (ultrasound, magnetic resonance imaging or computed tomography) is impossible because these methods do not provide information on the temperature distribution and their application in cryosurgery is complicated, especially in an outpatient basis.

The purpose of the work was to assess the possibilities and limitations of using the thermal imaging to monitor the dynamics of temperature fields during short-term cryoablation.

Materials and methods

The studies were performed in 10 white 6-month-old male rats in accordance with the Law of Ukraine 'On Protection of Animals Against Cruelty' (№ 3447 – IV of 21.02.2006) in compliance with the requirements of the Bioethics Committee of the Institute for Problems of Cryobiology and Cryomedicine of National Academy of Sciences of Ukraine (IPC&C of NAS of Ukraine, Kharkiv), according to the provisions of the 'European Convention for the Protection of Vertebrate Animals Used for Experimental and Other Scientific Purposes' (Strasbourg, 1986).

Telazol (Zoetis Inc, USA) was intramuscularly administered to anesthetize the animals at a dose of 50 mg / kg. On the area selected for thermography, the hair cover was removed (by dry depilation).



ня» (№ 3447–IV від 21.02.2006 р.) із дотриманням вимог комітету з біоетики Інституту проблем кріобіології і кріомедицини НАН України (ІПКіК НАН України, м. Харків), узгоджених із положеннями «Європейської конвенції з захисту хребетних тварин, які використовуються для експериментальних та інших наукових цілей» (Страсбург, 1986).

Для анестезії тварин застосовували препарат «Телазол» («ZoetisInc», США) в дозі 50 мг/кг внутрішньом'язово. На обраній для термографування ділянці видаляли шерстяний покрив (виконували депіляцію сухим способом). Тварину фіксували на горизонтальній поверхні животом донизу (рис. 1). У роботі використовували виготовлений у СКТБ ІПКіК НАН України кріоінструмент (кріозонд) із плоским мідним аплікатором діаметром 8,0 мм, який охолоджувався рідким азотом. Кріоабляцію здійснювали притисненням аплікатора до шкіри на латеральній поверхні стегна протягом 30 с. Вихід кріоінструмента у робочий режим перед початком низькотемпературного впливу на шкіру контролювали вимірюванням температури робочої поверхні аплікатора, яка відповідала діапазону $-192,0 \dots -194,8^\circ\text{C}$. Температурним датчиком була мідь-константанова термопара («Овен», Росія), підключена до модуля аналогового вводу «Овен МВ-110», з якого дані передавалися на перетворювач інтерфейсів «Овен АС4», а далі – на персональний комп'ютер. Дані записували і аналізували за допомогою програм «Owen Process Manager 1.2» і «Owen Report Viewer 1.2».

Дослідження динаміки теплових полів на шкірі піддослідних тварин у процесі кріоабляції та подальшого природного відігрівання м'яких тканин проводили пасивним локально-проекційним методом інфрачервоної термографії [6]. Для теплового моніторингу використовували вимірювальний тепловізор – аналізатор теплових полів «АТП-1», розроблений у Фізико-технічному інституті низьких температур імені Б.І. Веркіна НАН України [7]. Прилад розташовували на відстані 1 м від досліджуваної ділянки з однаковим кутом нахилу. Попередньо запам'ятовувалося опорне теплове зображення (термограма) поверхні шкіри до початку охолодження для аналізу початкового розподілу температурних полів у ділянці інтересу (шкіра стегна в межах кріоабляції) і в контрольній симетричній ділянці шкіри з фіксованою площею, приблизно рівній площі контакту аплікатора (близько 50 mm^2) на іншій кінцівці. У процесі кріоабляції кожні 2 с здійснювали запис термограм (термографічний фільм) у цифровому форматі. При подальшому

The animal was fixed on a horizontal surface with its belly down (Fig. 1). The cryoinstrument (cryoprobe) produced at the Special Designing and Technical Bureau with Experimental Unit of the IPC&C of the NAS of Ukraine with a 8.0 mm diameter flat copper applicator, cooled with liquid nitrogen, was used in the research. Cryoablation was performed by pressing the applicator to skin on lateral surface of a thigh for 30 s. The achieving of operating mode by cryoinstrument prior to the start of low-temperature exposure to skin was controlled by measuring the temperature of the applicator working surface, which corresponded to the range $-192.0 \dots -194.8^\circ\text{C}$. The temperature sensor was a copper-constantan thermocouple (Owen, Russia) connected to the Owen MV-110 analog input module, from which the data were transmitted to the Owen AC4 interface converter and then to a personal computer. Data were recorded and analyzed using Owen Process Manager 1.2 and Owen Report Viewer 1.2.

Studies of the dynamics of thermal fields on skin of experimental animals during cryoablation and subsequent natural warming of soft tissues were performed by passive infrared thermal imaging [6]. For thermal monitoring there was used a measuring thermal imager, namely the thermal field analyzer 'TFA-1', developed at the BI Verkin Institute for Low Temperature Physics and Engineering of the National Academy of Sciences of Ukraine, Kharkiv [7]. The device was placed at a 1 m distance from the study area with the same angle of slope. The reference thermal image (thermogram) of skin surface was pre-stored before cooling to analyze the initial temperature field distribution in the area of interest (thigh skin within cryo-effect frames) and in the control symmetrical area of skin with a fixed area approximately equal to the applicator contact one (about 50 mm^2) on the other limb. During cryoablation the thermograms were recorded in digital format every 2 s as thermographic movie. Upon further natural warming, the thermograms were memorized every 2 s until steady state, then every 6 s until the ice spot disappeared, and then once every 30 s. Although the cryoscopic temperature of skin and underlying muscles is about half a degree different from the freezing point of pure water, to simplify the analysis, we recorded the disappearance of an ice spot by reaching zero value in the center of the spot ($T_{\min} = 0^\circ\text{C}$).

The resulted digital thermograms (digital data arrays of each image pixel) were processed using the original software developed for 'TFA-1' and adapted for this task. To reduce the error of absolute temperature remote measurement, the thermal imaging



природному відігриванні термограми запам'ятовувалися кожні 2 с до виходу в сталий стан, потім – кожні 6 с до моменту зникнення крижаної плями, після чого – один раз у 30 с. Хоча кріоскопічна температура шкіри й підлеглих м'язів приблизно на пів градуса відрізняється від температури замерзання чистої води, для спрощення аналізу момент зникнення крижаної плями ми фіксували за досягненням у центрі плями нульового значення ($T_{\min} = 0^{\circ}\text{C}$).

Отримані цифрові термограми (масиви цифрових даних кожного пікселя зображення) обробляли за допомогою оригінального програмного забезпечення, розробленого для «АТП-1» та адаптованого для даної задачі. Для зменшення похибки дистанційного вимірювання абсолютної температури тепловізійний прилад було попередньо протестовано при $-30...50^{\circ}\text{C}$ на метрологічному джерелі інфрачервоного випромінювання з плавно змінною температурою «Fluke Portable Infrared Calibrator-9133» («Fluke Corporation», США). Точність вимірювання абсолютних температур «АТП-1» становила $T \pm 1^{\circ}\text{C}$ при $-30...0^{\circ}\text{C}$ та $T \pm 0,5^{\circ}\text{C}$ при $0...50^{\circ}\text{C}$.

Отримані числові дані обробляли методами первинного статистичного аналізу за допомогою пакета програм «Excel 2007» («Microsoft», США) і представляли у вигляді $M \pm S$, де M – вибіркове середнє значення параметра, S – стандартне відхилення.

Результати та обговорення

У експериментах використовували кріоаплікатор з невеликою площею контакту з тканинами, тому його можна вважати точковим джерелом холоду для організму. У роботі J.C. Rewcastle та співавт. [15] представлено розрахункову модель заморожування при використанні одного точкового кріозонда. Згідно з цією моделлю ділянка заморожування має вигляд крижаної кулі, розміри якої збільшуються під час охолодження й зменшуються при відігриванні. Вона має змінний у часі радіальний розподіл температури, який описується двовимірними осесиметричними ізотермами. При цьому фронтом крижаної кулі, на думку авторів, вважається сфера з температурою, яка дорівнює кріоскопічній температурі тканин, а критична ізотерма є сферою, що обмежує ділянку первинного (викликаного безпосереднім впливом охолодження) некрозу тканин. У роботі T. Mala та співавт. [11] показано, що ділянка первинного кріонекрозу не перевищує чверті обсягу крижаної кулі. Проте добре відомо, що після кріоабляції загибель тканин відбувається не тільки в результаті безпосереднього, але й опосеред-

device was pre-tested at $-30...50^{\circ}\text{C}$ on a metrological source of infrared radiation with smoothly variable temperature 'Fluke Portable Infrared Calibrator-9133' (Fluke Corporation, USA). The accuracy of measuring the absolute temperatures of 'TFA-1' made $T \pm 1^{\circ}\text{C}$ at $-30...0^{\circ}\text{C}$ and $T \pm 0.5^{\circ}\text{C}$ at $0...50^{\circ}\text{C}$.

The resulted numerical data were processed by primary statistical analysis using the software package Excel 2007 (Microsoft, USA) and presented as $M \pm S$, where M is the sample mean value of the parameter, S is the standard deviation.

Results and discussion

In the experiments a cryoapplicator with a small area of contact with tissues was used, so it can be considered a point source of cold for the body. In the report of J.C. Rewcastle *et al.* [15] the model calculations of freezing using a single point cryoprobe have been presented. In line with this model, the freezing area shaped as an ice ball, the size of which increases during cooling and decreases during warming. It has a time-varying radial temperature distribution, which is described by two-dimensional axisymmetric isotherms. In this case, the front of an ice ball, as the authors report, is a sphere with a temperature equal to the cryoscopic temperature of tissues, and the critical isotherm is a sphere that limits the area of primary (caused by direct cooling) tissue necrosis. The research of T. Mala *et al.* [11] demonstrated that the primary cryonecrosis area did not exceed a quarter of the volume of an ice ball. However, it is well known that after cryoablation, the tissue dies not only as a result of a direct but also indirect exposure to cooling [17]. Thus, the study of the dynamics of processes that occur outside the site of primary cryonecrosis is also important for predicting the boundaries of secondary tissue necrosis.

Conforming to the model J.C. Rewcastle *et al.* [15] we hypothesized that an ice spot with a temperature of $T \leq 0^{\circ}\text{C}$, which is formed on an animal's skin during cryoablation, is a projection on the skin surface of a bulky zone of a hemisphere-shaped frozen tissue.

We believe according to this approach, the diameter of the ice spot is equal to the diameter of the ice hemisphere, and the radial temperature distribution in the ice spot corresponds to the spatial radial temperature distribution in the ice hemisphere. This assumption is confirmed by the results obtained by M.P. Cetingül and C.A. Herman [2].

The diameter of the ice spot on an animal's skin was measured automatically with an error of ± 0.5 mm (1 pixel of the image corresponds to 1 mm).



кованого впливу охолодження [17]. Таким чином, дослідження динаміки процесів, які відбуваються за межами ділянки первинного кріонекрозу, також важливе для прогнозування меж вторинного некрозу тканин.

Відповідно до моделі J.C. Rewcastle та співавт. [15] ми припустили, що крижана пляма з температурою $T \leq 0^\circ\text{C}$, яка утворюється на шкірі тварини в процесі кріоабляції, є проекцією на поверхню шкіри об'ємної ділянки заморожуваних тканин у формі півкулі. На нашу думку, згідно з цим підходом діаметр крижаної плями дорівнює діаметру крижаної півкулі, а радіальний розподіл температур в крижаній плямі відповідає просторовому радіальному розподілу температур в крижаній півкулі. Це припущення підтверджується результатами, отриманими М.Р. Сеїтгюль та С.А. Нерман [2].

Діаметр крижаної плями на шкірі тварини вимірювався програмно з похибкою $\pm 0,5$ мм (1 піксель зображення відповідає 1 мм). Радіальний розподіл температури крижаної плями визначався автоматично уздовж теплових перетинів, проведених через центр плями.

Аналогічно програмно вимірювалося поточне значення діаметра критичної ізотерми, яка для даного виду м'яких тканин має температуру близько -20°C [1, 14]. Вже через 2–4 с після початку кріоабляції діаметр критичної ізотерми перевищував діаметр зони контакту (8 мм), а наприкінці кріоабляції збільшувався до розміру 11–13 мм. Це становило приблизно 65% від максимального діаметра крижаної плями і не суперечило оцінкам щодо співвідношення розмірів зон заморожування та первинного некрозу [11].

На рис. 1 приведено термограму піддослідної тварини через 1 хв після припинення кріоабляції. На термограмі суцільною горизонтальною лінією вказано тепловий перетин, який проведено зліва направо через контрольну ділянку (яка не піддається охолодженню) і через центр крижаної плями, вертикальною штрих-пунктирною лінією відзначено вісь симетрії теплового зображення щура, колом – контрольну ділянку шкіри. Цей тепловий перетин приведено на рис. 2: температура в центрі плями становить для цього моменту приблизно -12°C . Пунктирними лініями відзначено діаметр (\emptyset) крижаної плями (в нашому підході – діаметр крижаної півкулі) 13 мм, що вимірюється за рівнем ізотерми $T = 0^\circ\text{C}$. Штрих-пунктирна вертикальна лінія відповідає перетину осі симетрії зображення щура з тепловим перетином, суцільні вертикальні лінії відзначають контрольну ділянку. За тепловим перетином можна оцінити розподіл температури, як в ділянці крижаної

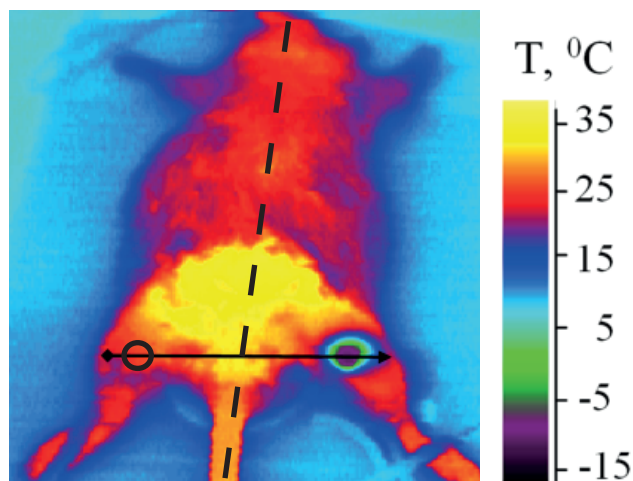


Рис. 1. Термограма піддослідної тварини через 1 хв після припинення кріоабляції.

Fig. 1. Thermogram of experimental animal 1 min after cryoablation completion.

The radial temperature distribution of the ice spot was determined automatically along the thermal cross sections drawn through the center of the spot.

Similarly, the current value of the critical isotherm diameter, which has a temperature of about -20°C for this type of soft tissue, was measured programmatically [1, 14]. In 2–4 s after the beginning of the cryoablation, the critical isotherm diameter exceeded the contact zone diameter (8 mm), and when cryoablation ended it increased to the size of 11–13 mm. This was approximately 65% of the maximum diameter of the ice spot and did not contradict the estimates of the ratio of the sizes of freezing and primary necrosis zones [11].

Fig. 1 shows a thermogram of experimental animal 1 min after finishing the cryoablation. The thermogram shows a continuous horizontal line of thermal cross-section from left to right through the control

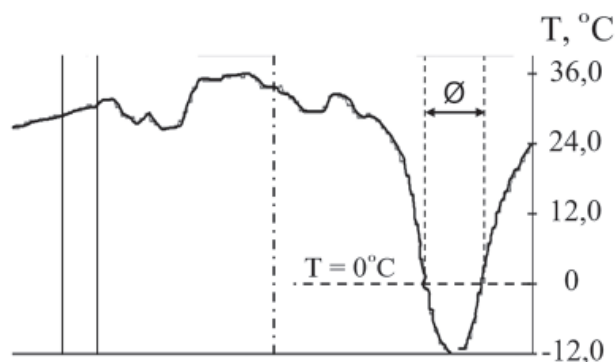


Рис. 2. Тепловий перетин через центри контрольної ділянки і крижаної плями через 1 хв після припинення кріоабляції.

Fig. 2. Thermal cross section through the centers of control area and ice spot in 1 min after cryoablation completion.



плями, так і за її межами. Середня температура контрольної ділянки становить 28°C (при температурі до початку охолодження 30,6°C).

На рис. 3 приведено графік типової динаміки діаметра крижаної плями в процесі кріоабляції тривалістю 30 с і подальшого природного відігрівання однієї з досліджуваних тварин. Похибка вимірювання діаметра ($\pm 0,5$ мм) на графіку не вказана. Кріоабляція приводить до утворення круглої крижаної плями, діаметр якої збільшується до ≈ 20 мм. Після припинення кріоабляції в процесі природного відігрівання в динаміці розміру крижаної плями можна виділити три етапи:

- початкове короткочасне (≈ 12 с) зменшення плями до розміру ≈ 13 мм;
- найбільш тривалий квазістабільний період ($\approx 2,5$ хв) незмінного розміру крижаної плями (≈ 13 мм);
- остаточне зменшення розміру крижаної плями протягом ≈ 40 с до повного танення ($T_{\min} = 0^\circ\text{C}$), тобто приблизно через 3,5 хв від моменту припинення кріоабляції.

Розкид вимірних характерних розмірів крижаних плям і деяких характерних часових параметрів у всіх досліджуваних тварин ($n = 10$) склав:

- максимальний діаметр крижаної плями (у момент припинення кріоабляції) – $(18,5 \pm 1,9)$ мм;
- тривалість стабільного діаметра крижаної плями – $(2,5 \pm 0,5)$ хв;
- діаметр крижаної плями в стабільному стані – $(12,3 \pm 1,0)$ мм;
- тривалість повного танення крижаної плями від моменту припинення кріоабляції – $(3,9 \pm 0,6)$ хв.

На рис. 4 представлено динаміку температури центру крижаної плями на шкірі тієї ж тварини при природному відігріванні. Відповідно до динаміки діаметра крижаної плями на цьому графіку також можна виділити три характерних етапи:

- початкове підвищення температури центру крижаної плями до $\approx -11^\circ\text{C}$ протягом ≈ 40 с;
- квазістабільний стан температури плями $\approx -11^\circ\text{C}$ із повільним її підвищенням протягом ≈ 2 хв (у всіх досліджуваних тварин $(-10,2 \pm 2,6)^\circ\text{C}$ протягом $(1,8 \pm 0,3)$ хв);
- подальше підвищення температури з проходженням точки повного танення через $\approx 3,5$ хв після початку відігрівання (у всіх досліджуваних тварин – $(3,9 \pm 0,6)$ хв) і вихід на тривалий етап подальшого відігрівання.

Діаметр критичної ізотерми (розмір зони первинного некрозу) у всіх зразках досягає 11–13 мм, що свідчить про можливість кріодеструкції не-

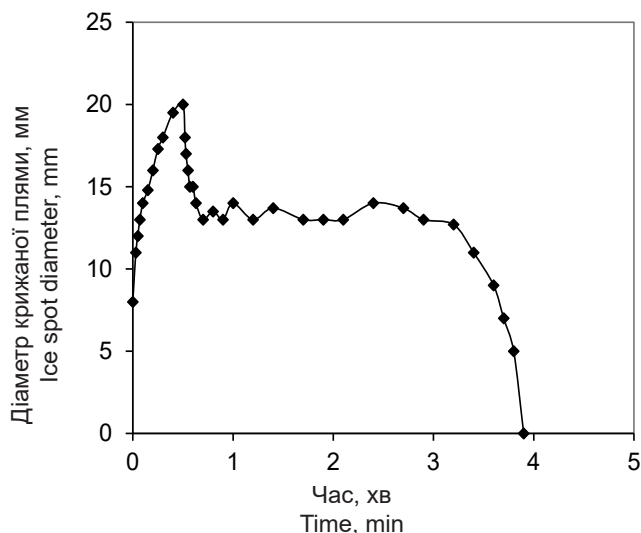


Рис. 3. Динаміка діаметра крижаної плями в процесі кріоабляції тривалістю 30 с і подальшого природного відігрівання.

Fig. 3. Dynamics of ice spot diameter during 30 s cryotherapy cryoablation and subsequent natural warming.

area (which is not cooled) and through the center of the ice spot, the vertical dash-dotted line marks the axis of symmetry of the rat thermal image, a circle does the control area of skin. This thermal cross section is shown in Fig. 2: the temperature in the center of the spot is approximately -12°C at this time. Dotted lines indicate the diameter (\emptyset) of the ice spot (in our approach it is the diameter of ice hemisphere) 13 mm, measured by the level of the isotherm $T = 0^\circ\text{C}$. The dashed-dotted vertical line corresponds to the intersection of the axis of symmetry of the rat image with the thermal cross-section, solid vertical lines mark the control area. The thermal cross section can be used to estimate the temperature distribution, both in the area of the ice spot and outside it. The average temperature of the control area is 28°C (at the prior to cooling temperature of $30,6^\circ\text{C}$).

Fig. 3 demonstrates a graph of the typical dynamics of the ice spot diameter in cryoablation lasting 30 s and subsequent natural warming of one of the studied animals. The diameter measurement error ($\pm 0,5$ mm) is not indicated on the graph. Cryoablation leads to the formation of a round ice spot, the diameter of which increases up to ≈ 20 mm. After the end of cryoablation in of natural warming in the dynamics of the size of the ice spot can be divided into three stages:

- initial short-term (≈ 12 s) reduction of the spot to the size of ≈ 13 мм;
- the longest quasi-stable period ($\approx 2,5$ min) of constant ice spot size (≈ 13 мм);
- final reduction in the size of the ice spot for ≈ 40 s until a complete melting ($T_{\min} = 0^\circ\text{C}$), *i. e.*

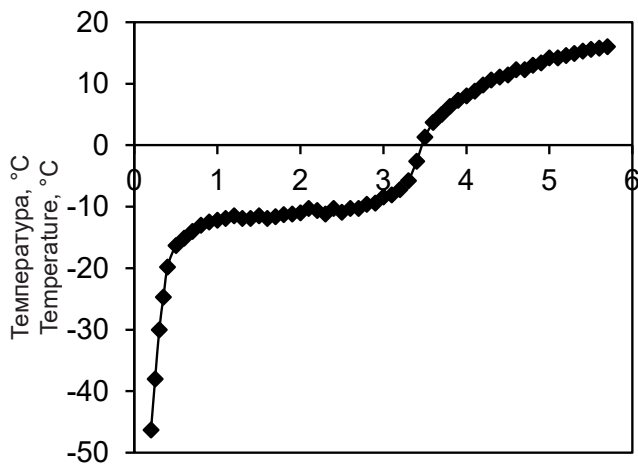


Рис. 4. Динаміка температури центру крижаної плями при природному відігріванні.

Fig. 4. Dynamics of temperature in ice spot center during natural warming.

великих патологічних утворень, навіть при короткочасній дії на шкіру кріоаплікатора. Слід зазначити, що при 30-секундній кріоабляції діаметр крижаної плями (при нашому припущенні й діаметр крижаної півкулі) досягає ≈ 20 мм (див. рис. 3). Подовження часу кріоабляції в подальшому дасть можливість збільшити максимальний розмір крижаної півкулі та, відповідно, критичної ізотерми.

Найбільший інтерес на даному етапі дослідження представляють результати, отримані в процесі природного відігрівання, оскільки при повільній швидкості відтавання відбувається рекристалізація льоду (збільшення розмірів кристалів) не тільки в міжклітинному просторі, але і всередині клітин, що підвищує ймовірність їх загибелі. Між двома процесами (див. рис. 3 і 4) існує схожість, яка полягає в наявності характерних етапів і збігу у моментах їх змін. Динаміці обох процесів притаманні лінійні квазістабільні етапи з порівняною тривалістю. Слід зазначити, що протягом квазістабільного етапу температура в центрі крижаної плями повільно зростає у всіх зразках зі швидкістю приблизно 1 град/хв при стабільному діаметрі плями. Виявлений ефект зростання температури вимагає додаткових досліджень і термодинамічних розрахунків. Проте експериментально доведено, що теплоприпливи від навколишнього середовища, які нагрівають поверхневу крижану пляму випромінюванням і конвекцією, а також значні теплоприпливи від кровотоку і екзотермічних реакцій метаболізму тканин, що оточують заморожену ділянку, протягом декількох хвилин поглинаються крижаною півкулею без помітних змін її розміру та незначною зміною розподілу температур на поверхні. Цей ефект, ймовірно, пов'язаний зі структур-

after about 3.5 min from the moment of cryoablation end.

The scatter of the measured characteristic sizes of ice spots and some characteristic time parameters at all investigated animals ($n = 10$) made:

- maximum diameter of the ice spot (at the time of cryoablation end) was (18.5 ± 1.9) mm;
- duration of stable state of ice spot diameter made (2.5 ± 0.5) min;
- diameter of the ice spot in a stable state was (12.3 ± 1.0) mm;
- duration of complete melting of the ice spot from the moment when cryoablation ended made (3.9 ± 0.6) min.

Fig. 4 presents the dynamics of temperature in the center of an ice spot on the skin of the same animal during natural warming. According to the dynamics of the ice spot diameter in this graph three characteristic stages can also be specified:

- initial increase in the temperature of the center of the ice spot up to $\approx -11^\circ\text{C}$ for ≈ 40 s;
- quasi-stable state of spot temperature $\approx -11^\circ\text{C}$ with slow increase within ≈ 2 min for 10 animals – $(-10.2 \pm 2.6)^\circ\text{C}$ for (1.8 ± 0.3) min);
- further temperature rise with passing the point of complete melting in ≈ 3.5 min after the start of warming (for 10 animals – (3.9 ± 0.6) min) and approaching to the long stage of further warming.

The critical isotherm diameter (size of primary necrosis zone) in all samples reaches 11–13 mm, which indicates the possibility of cryodestruction of small morbid growth, even with short-term effect on skin with cryoapplicator. It should be noted that with a 30-seconds' cryoablation, the diameter of the ice spot (assuming the ice hemisphere diameter) reaches ≈ 20 mm (see Fig. 3). Prolonging the cryoablation time in future will increase the maximum size of ice hemisphere and, accordingly, the critical isotherm.

Of the greatest interest at this stage of research are the results obtained during natural warming, because at a slow rate of thawing recrystallization of ice (increase in crystal size) occurs not only in the intercellular space but also inside cells, that increases the probable death. Between two processes (see Figs. 3 and 4) there is a similarity which consists in existence of characteristic stages and coincidence in the moments of their changes. The dynamics of both processes are characterized with linear quasi-stable stages of a comparable duration. It should be noted that during the quasi-stable phase, the temperature in the center of the ice spot slowly increases in all samples at a rate of approximately 1 deg/min with a stable spot diameter. This effect of temperature rise requires additional investiga-



ними перебудовами складу льоду, зокрема процесами рекристалізації [17]. Термограма (див. рис. 1) і тепловий перетин (див. рис. 2) відповідають цьому квазістабільному стану.

Тепловізійний моніторинг показав, що середня температура контрольної ділянки шкіри у всіх тварин швидко знижувалася з початку кріопливу на (2–3)°C, а при відігріванні поступово відновлювалася до початкового значення. Таке зниження температури ми пов'язуємо зі спазмом судин шкіри для зменшення втрати тепла, оскільки додаткове екранування і постійний контроль температури навколишнього середовища в зоні експерименту підтверджували відсутність впливу парів рідкого азоту на шкіру тварини.

Висновки

1. Використання тепловізійного методу для моніторингу температурних полів при кріоабляції дає можливість описати динаміку процесу заморожування, зокрема оцінити в реальному часі розмір зони первинного некрозу, що може бути використано для керування процесами кріодеструкції патологічних утворень шкіри.

2. Короткочасова (30 с) низькотемпературна дія на шкіру кріоаплікатором утворює круглу крижану пляму, діаметр якої досягає 20 мм. При цьому діаметр зони первинного некрозу (на рівні –20°C) становить \approx 13 мм, що свідчить про можливість кріодеструкції невеликих патологічних утворень шкіри, навіть при короткочасовій кріоабляції.

3. При природному відігріванні динаміка зменшення розміру крижаної плями відповідає динаміці підвищення температури її центральної частини. В обох процесах можна виділити три характерних етапи, зокрема тривалий квазістабільний етап незмінних діаметра та температури крижаної плями.

У подальшому автори планують проведення досліджень з більш тривалою кріоабляцією, залученням додаткових методів оцінки зони заморожування та збільшенням статистичної значущості одержаних результатів.

Література

1. Abramovits W, Graham G, Har-Shai Ya, Strumia R. *Dermatological cryosurgery and cryotherapy*. London: Springer; 2016. 758 p.
2. Cetingül MP, Herman C. A heat transfer model of skin tissue for the detection of lesions: sensitivity analysis. *Phys Med Biol*. 2010; 55(19): 5933–51.

tions and thermodynamic calculations. However, it has been experimentally proven that heat fluxes from the environment, warming the surface ice spot by radiation and convection, as well as significant heat fluxes from blood flow and metabolic exothermic reactions in tissues surrounding the frozen zone, are absorbed within minutes by the ice hemisphere without noticeable changes in its size and with slight ones in temperature. This effect is probably related to structural changes in ice composition, in particular recrystallization processes [17]. The thermogram (see Fig. 1) and thermal cross section (see Fig. 2) correspond to this quasi-stable state.

Thermal imaging monitoring showed that the average temperature of the control area of skin in all animals decreased rapidly from the beginning of the cryoablation by (2–3)°C, and when warmed up it gradually recovered to the initial value. We attribute this decrease in temperature to skin vasospasm to reduce a heat loss, as additional shielding and constant monitoring of the ambient temperature in the experimental area indicated that there was no effect of liquid nitrogen vapor on the animal's skin.

Conclusions

1. The use of thermal imaging for monitoring temperature fields during cryoablation makes it possible to describe the dynamics of freezing, in particular to assess in real time the size of the primary necrosis zone, which can be used to control cryodestruction of pathological skin lesions.

2. Short-term (30 s) low-temperature effect on skin with a cryoapplicator forms a round ice spot, the diameter of which reaches 20 mm. The diameter of primary necrosis zone (at the level of –20°C) is \approx 13 mm, which indicates the possibility of cryodestruction of small morbid growth of skin, even with short-term exposure.

3. At natural warming the dynamics of reduction of the size of an ice spot corresponds to that of temperature rise in its central part. In both processes there are three characteristic stages, including a long quasi-stable stage of constant diameter and temperature of the ice spot.

In future, the authors plan to conduct research with a longer low temperature effect on skin, the involvement of additional methods to assess the freezing zone and increase the statistical significance of the results.

References

1. Abramovits W, Graham G, Har-Shai Ya, Strumia R. *Dermatological cryosurgery and cryotherapy*. London: Springer; 2016. 758 p.



3. Cholewka A, Stanek A, Sieroń A, Drzazga Z. Thermography study of skin response due to whole-body cryotherapy. *Skin Res Technol.* 2012; 18(2): 180–7.
4. Cohen EEW, Ahmed O, Kocherginsky M, et al. Study of functional infrared imaging for early detection of mucositis in locally advanced head and neck cancer treated with chemoradiotherapy. *Oral Oncology.* 2013; 49(10): 1025–31.
5. Cruz GAS, Bertotti J, Marín J, et al. Dynamic infrared imaging of cutaneous melanoma and normal skin in patients treated With BNCT. *Appl Radiat Isot.* 2009; 67(7–8): S54–S58.
6. Diakides NA, Bronzino JD. *Medical infrared imaging.* New York: CRC Press; 2007. 448 p.
7. Gordiyenko EYu, Glushchuk NI, Pushkar YuYa, et al. A multi-element thermal imaging system based on an uncooled bolometric array. *Instrum Exp Tech.* 2012; 55(4): 494–7.
8. Hamblin MR, Avci P, Gupta GK. *Imaging in dermatology.* London: Academic Press; 2016. 560 p.
9. Infrared Camera Models: [Internet] [cited 2019 Nov 28]. Available from: <https://www.infratec.eu/thermography/infrared-camera/>
10. Maiwand M, Asimakopoulos G. Cryosurgery for lung cancer: clinical results and technical aspects. *Technol Cancer Res Treat.* 2004; 3(2): 143–50.
11. Mala T, Samset E, Aurdal L, Soreide O. Magnetic resonance imaging-estimated three-dimensional temperature distribution in liver cryolesions: a study of cryolesion characteristics assumed necessary for tumor ablation. *Cryobiology.* 2001; 43(3): 268–75.
12. Matos F, Neves EB, Norte M, et al. The use of thermal imaging to monitoring skin temperature during cryotherapy: a systematic review. *Infrared Physics & Technology.* 2015; 73: 194–203.
13. Pasquali P. *Cryosurgery.* Berlin, Heidelberg: Springer-Verlag; 2015. 315 p.
14. Pogrel MA, Yen CK, Taylor R. A study of infrared thermographic assessment of liquid nitrogen cryotherapy. *Oral Surg Oral Med Oral Pathol Oral Radiol.* 1996; 81(4): 396–401.
15. Rewcastle JC, Sandison GA, Hahn LJ, et al. A model for the time-dependent thermal distribution within an iceball surrounding a cryoprobe. *Phys Med Biol.* 1998; 43(12): 3519–34.
16. Vellard M, Arfaoui A. Detection by infrared thermography of the effect of local cryotherapy exposure on thermal spread in skin. *J Imaging* [Internet]. 2016 June 13 [cited 2019 Nov 20]; 2(2): 20. Available from: <https://www.mdpi.com/2313-433X/2/2/20/html>
17. Zhmakin AI. Physical aspects of cryobiology. *Phys Usp.* 2008; 51:231–55.
18. Zhmakin AI. *Fundamentals of cryobiology. Physical phenomena and mathematical models.* Berlin, Heidelberg: Springer-Verlag; 2009. 278 p.
19. Zimmerman EE, Crawford P. Cutaneous cryosurgery. *American Family Physician.* 2012; 86(12):1118–24.
2. Cetingül MP, Herman C. A heat transfer model of skin tissue for the detection of lesions: sensitivity analysis. *Phys Med Biol.* 2010; 55(19): 5933–51.
3. Cholewka A, Stanek A, Sieroń A, Drzazga Z. Thermography study of skin response due to whole-body cryotherapy. *Skin Res Technol.* 2012; 18(2): 180–7.
4. Cohen EEW, Ahmed O, Kocherginsky M, et al. Study of functional infrared imaging for early detection of mucositis in locally advanced head and neck cancer treated with chemoradiotherapy. *Oral Oncology.* 2013; 49(10): 1025–31.
5. Cruz GAS, Bertotti J, Marín J, et al. Dynamic infrared imaging of cutaneous melanoma and normal skin in patients treated With BNCT. *Appl Radiat Isot.* 2009; 67(7–8): S54–S58.
6. Diakides NA, Bronzino JD. *Medical infrared imaging.* New York: CRC Press; 2007. 448 p.
7. Gordiyenko EYu, Glushchuk NI, Pushkar YuYa, et al. A multi-element thermal imaging system based on an uncooled bolometric array. *Instrum Exp Tech.* 2012; 55(4): 494–7.
8. Hamblin MR, Avci P, Gupta GK. *Imaging in dermatology.* London: Academic Press; 2016. 560 p.
9. Infrared Camera Models: [Internet] [cited 2019 Nov 28]. Available from: <https://www.infratec.eu/thermography/infrared-camera/>
10. Maiwand M, Asimakopoulos G. Cryosurgery for lung cancer: clinical results and technical aspects. *Technol Cancer Res Treat.* 2004; 3(2): 143–50.
11. Mala T, Samset E, Aurdal L, Soreide O. Magnetic resonance imaging-estimated three-dimensional temperature distribution in liver cryolesions: a study of cryolesion characteristics assumed necessary for tumor ablation. *Cryobiology.* 2001; 43(3): 268–75.
12. Matos F, Neves EB, Norte M, et al. The use of thermal imaging to monitoring skin temperature during cryotherapy: a systematic review. *Infrared Physics & Technology.* 2015; 73: 194–203.
13. Pasquali P. *Cryosurgery.* Berlin, Heidelberg: Springer-Verlag; 2015. 315 p.
14. Pogrel MA, Yen CK, Taylor R. A study of infrared thermographic assessment of liquid nitrogen cryotherapy. *Oral Surg Oral Med Oral Pathol Oral Radiol.* 1996; 81(4): 396–401.
15. Rewcastle JC, Sandison GA, Hahn LJ, et al. A model for the time-dependent thermal distribution within an iceball surrounding a cryoprobe. *Phys Med Biol.* 1998; 43(12): 3519–34.
16. Vellard M, Arfaoui A. Detection by infrared thermography of the effect of local cryotherapy exposure on thermal spread in skin. *J Imaging* [Internet]. 2016 June 13 [cited 2019 Nov 20]; 2(2): 20. Available from: <https://www.mdpi.com/2313-433X/2/2/20/html>
17. Zhmakin AI. Physical aspects of cryobiology. *Phys Usp.* 2008; 51:231–55.
18. Zhmakin AI. *Fundamentals of cryobiology. Physical phenomena and mathematical models.* Berlin, Heidelberg: Springer-Verlag; 2009. 278 p.
19. Zimmerman EE, Crawford P. Cutaneous cryosurgery. *American Family Physician.* 2012; 86(12):1118–24.

